

眉山 第44号

徳島大学病院循環器内科 病診連携広報誌

病診連携広報誌『眉山』第44号発刊の挨拶

徳島大学病院循環器内科 科長 佐田 政隆

平素より大変お世話になっております。ちょうどこの原稿を用意している時、4年ぶりに行動制限がない大型連休を迎え、各地の行楽地はコロナ前の賑わいをほぼ回復してきているようです。また多くの日本人がリベンジ観光を楽しんでいる様子が報道されています。徳島大学循環器内科では2020年3月からは総回診を休止してTeams を利用してのwebでの症例検討をしておりましたが、2023年4月からはTeams も併用しながらも対面中心の形に戻しております。5月から病棟回診も再開する予定です。連休明けには、新型コロナウイルスも感染症5類になり、このまま世の中が正常化して、楽しい生活に一日も早く戻ることを祈るばかりです。



徳島大学循環器内科は2008年の開設当初より、顔の見える緊密な病診連携をめざし、眉山循環器カンファレンスを開催しております。第37回からはWEB配信中心という形で再開しております。第44回は2023年2月20日に日亜メディカルホールとwebのハイブリッド形式で開催しました。一般演題では非常に判断が難しかった急性冠症候群の患者様を迅速にご紹介いただき、殆ど後遺症を残さない治療につながった、田中医院院長の田中治先生に座長をお願いしました。その他にも、非常に示唆に富む経過をとった急性冠症候群の一例、巨大冠動脈瘤にコイル塞栓術を施行した一例を紹介させていただきました（詳細は眉山44号に掲載）。

特別講演は昭和大学藤が丘病院泌尿器科の佐々木春明教授にお越しいただき、ED治療の観点から生活習慣病対策についてご解説いただきました。陰茎動脈の血管エコー診断などにつき、非常に多くの質問をいただき盛り上がったディスカッションとなりました。

コロナ禍前は、毎回、情報交換会で有意義な時間を過ごしていたのですが、今回もやむを得ず中止とさせていただきます。当日、御参加いただけなかった先生方にも会の内容をお伝えすることができるように、広報誌『眉山』第44号を発刊いたしました。

企画に工夫をこらしながら、今後も眉山循環器カンファレンスを定期的(2、6、10月)に開催し、日常診療に役立つ情報を御提供させていただきます。次回の第45回眉山循環器カンファレンスは、2023年6月26日に広島大学循環器内科講師の北川知郎先生先生にお越しいただき、広島県における心不全地域連携の取り組みなどについて紹介していただく予定です。一般演題では、急性冠症候群と心不全に対する徳島県共通の地域連携パスの施行例を紹介させていただき、パスの更なる普及に繋がることを願っております。

皆様お誘いあわせのうえ、沢山の先生方にご参加いただけますようお願い申し上げます。ご意見、ご質問、ご要望などがありましたら、いつでもご連絡ください。

今後とも徳島大学循環器内科のご支援を何卒宜しくお願い申し上げます。

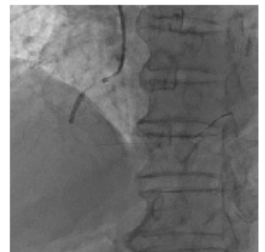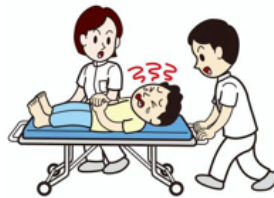【一般演題】

不明瞭な臨床像を呈した急性心筋梗塞の一例

徳島大学大学院医歯薬学研究部 循環器内科学
Robert Zheng

【症例】80代男性,【現病歴】20XX年〇月▲日,作業中に胸痛を自覚し,昼食後も症状が持続していたため午後で紹介元を受診された。紹介元ではトロポニンTの迅速検査が陽性であったため狭心症の疑いで当院へ転院搬送となった。【経過】来院時にはすでに症状が軽快しており,心電図・心エコー図検査では積極的に心虚血を示唆する所見を認めなかった。

紹介元からの情報を考慮し早めに検査が必要と判断し緊急冠動脈造影検査に踏み切った。右冠動脈中間部(RCA#2)に高度狭窄病変を認めたため,薬剤溶出性ステントを留置し責任病変の良好な開大を得られた。【考察】本症例では,心電図・心エコー所見がほぼ正常に近い臨床像を呈し,初見で診断に難渋した。紹介元の情報で早く検査を決断できる契機となり,door-to-balloon timeを大きく短縮することができた。



0分

5分

20分

25分

40分

65分

来院
採血・
ルート
確保

COVID-19
検査

心電図

心エコー

COVID-19
陰性確認
TnT迅速
検査の
結果判明

カテ室
搬入

冠動脈造影

バルーン
拡張

door-to-balloon time = 65分

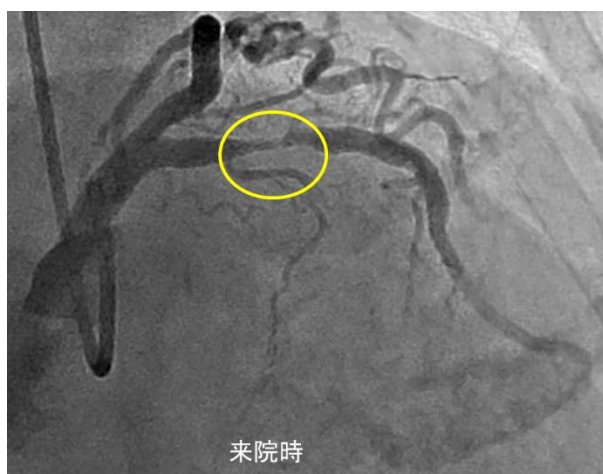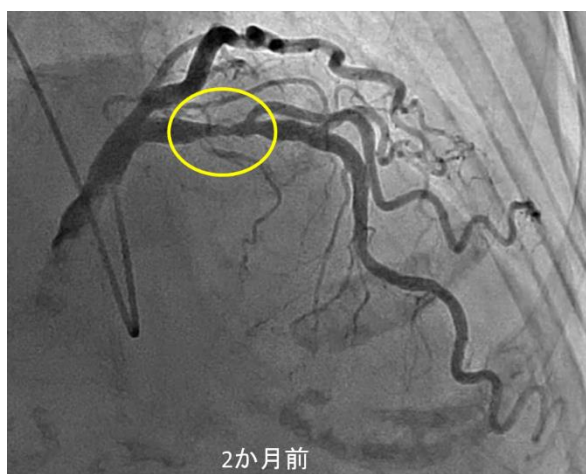
【一般演題】

「診断に苦慮した急性冠症候群の一例」

循環器内科 大谷 啓太

一見治療対象とならないような軽度～中等度の冠動脈狭窄においても、そのプラークの性状により粥腫破綻、冠動脈閉塞の原因となりうる場合がある。今回、事前に中等度狭窄と評価した病変の粥腫破綻により急性心筋梗塞を引き起こした症例を経験したため報告する。症例は80歳代女性で、来院2か月前に当院へ不安定狭心症疑いで紹介、緊急冠動脈造影で左前下行枝近位部に50%程度の狭窄は認めたものの冠動脈に有意な狭窄病変を認めず、たこつぼ型心筋症として入院加療、軽快し退院となっていた。某年1月前胸部絞扼感を主訴に再来した。心電図上V2、V3誘導でQSパターンおよび陰性T波、心臓超音波検査で左室前壁中隔、心尖部に壁運動異常を認め、急性冠症候群疑われ同日緊急冠動脈造影検査を施行した。前回入院時に認めた左前下行枝近位部の中等度狭窄病変の部分で完全閉塞を認め、同部位に対して緊急経皮的冠動脈インターベンション（PCI）を施行した。発症から8時間程度経過しており、心室中隔～心尖部の壁運動異常は治療後も残存した。

【考察】一般に中等度（25～75%程度の狭窄）の冠動脈狭窄はPCIの対象とはならず薬物治療となる場合が多いが、75%以下の狭窄病変でも心筋梗塞の責任病変となる症例が14%程度存在するとの報告がある。しかしながら中等度狭窄病変に対して治療対象となる性状であるかなどの判断基準は確立されていない。近年、冠動脈粥腫の性状を評価する手段として、光干渉断層法（OCT）や近赤外分光法血管内超音波検査（NIRS-IVUS）などのモダリティが発展してきている。今後中等度狭窄病変に対する治療適応に関してこれらの画像診断を用いた基準の確立が求められると考えた。



【一般演題】

コイル塞栓後冠動脈肺動脈瘻に合併した 巨大動脈瘤に対してコイル塞栓術を施行した1例

循環器内科 高橋 智紀

症例は 42 歳，女性。検診の胸部 X 線写真で異常陰影を指摘され，前医での CT で巨大冠動脈瘤の疑いとして当科へ紹介となった。CT および冠動脈造影検査の結果，冠動脈肺動脈瘻に合併した巨大動脈瘤と診断された（図 1a, 1b）。肺体血流比は 1.0 であり冠動脈肺動脈瘻自体の血行動態への影響は少ないと思われたが，動脈瘤は数年で 40mm を超える大きさへ増大しており，破裂予防目的の介入が必要と判断した。当初は動脈瘤の外科的切除術が予定されたが，患者が拒否したため，血管内治療を行う方針となり，瘤への流入動脈をコイル塞栓した（図 1c, 1d）。周術期に明らかな合併症は認めず，コイル塞栓により動脈瘤は概ね血栓化された（図 2）。冠動脈肺動脈瘻に合併した巨大動脈瘤に対してコイル塞栓術を施行した1例を経験した。

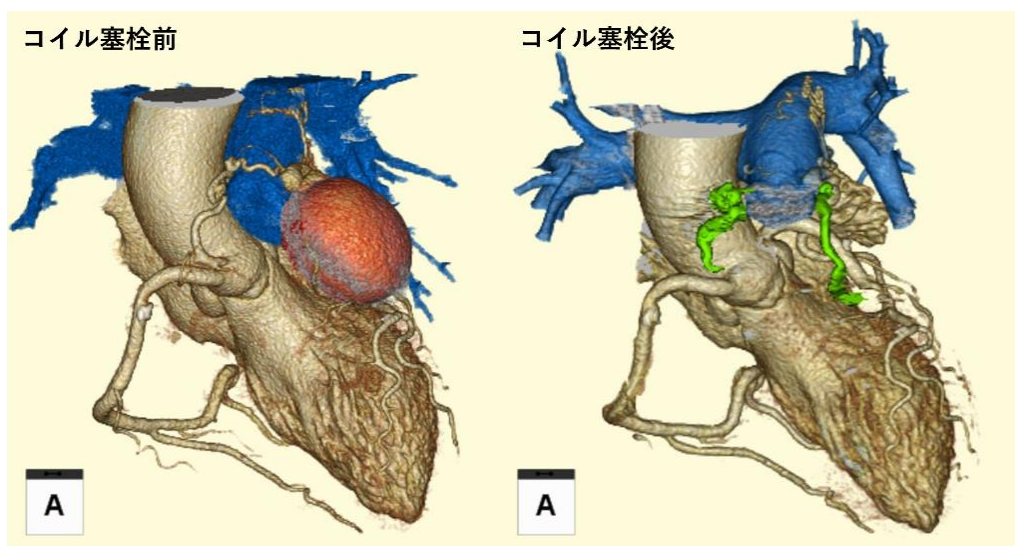


図 2. コイル塞栓術前後の冠動脈CT画像。巨大動脈瘤は良好に塞栓されていた。

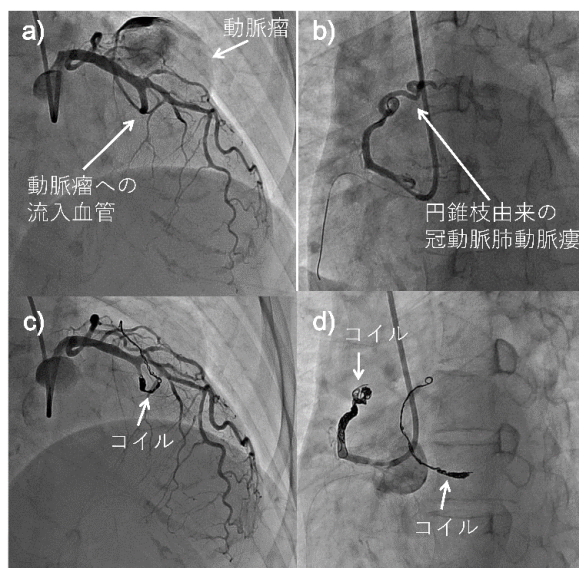


図 1. a) 左冠動脈前下行枝から分岐した血管が動脈瘤へ流入後，肺動脈が造影された。 b) 右冠動脈円錐枝から蛇行血管を介して肺動脈が造影された。 c) ,d) それぞれの血管をコイルで塞栓した。

日本循環器学会に参加して

坂東 遼

2023年3月に福岡国際会議場で開催された第87回日本循環器学会学術集会に参加したので報告します。今回の日循は現地開催のみでしたが、コロナによる行動制限が緩和されたこともあり全国より多くの先生が参加し、どの会場も人が溢れ活気に満ちていました。


会期中、特に注目されていた分野は心不全治療や構造的な心疾患に対するカテーテル治療に関してでした。いずれの研究内容も興味深い反面、症例数を蓄積してまとめる大規模データ解析を同じように行うことは単施設では難しいなど感じ、今後の研究を進めていく上での方向性を改めて考えさせられました。

私の発表は、冠動脈大血管の新規狭窄病変に対して薬剤塗布バルーンのみで治療した成績をまとめたもので、最近新たな薬剤塗布バルーンが使用できるようになったこともあり小さな会場でしたが多くの人に発表を聞いていただきました。また、同じ分野の発表では薬剤塗布バルーンの治療後、数ヶ月後の冠動脈検査の際に血管内腔が治療直後より拡大している点に関して検討されており、こちらの事象に関しては今回の私の研究内でも観察されたことだったので、着眼点を変えて研究をすすめていく予定です。

発表前はかなり緊張していましたが、自分の発表が終わってからは一気に気が楽になり、観光はほとんどできませんでしたが博多グルメをしっかり堪能しもつ鍋、水炊き、屋台メシと博多ならではの料理や雰囲気を楽しむことができました。帰りには妻の好物である明太子を大量に購入（賞味期限内に食べられるか心配していましたが杞憂でした）し、徳島に無事到着しています。

また追記ですが今回発表した内容をESCに提出したところ採択されたので、次はオランダのアムステルダムに行けそうです。この学会紀行文を書きながらアムステルダムに想いを馳せ、いつかやらねばと思っていた英語の勉強に勤しんでいます。また機会があればESCに関してもご報告させていただければと思います。

新入局員紹介



吉田 直史

4月から徳島大学循環器内科に入局させていただきました吉田直史と申します。2017年に徳島大学医学部を卒業し、高松赤十字病院にて初期研修・後期研修含め合計6年間勤務した後、徳島に戻って参りました。母校ではございますが、徳島で仕事をさせていただくのは初めてであり、色々ご迷惑をおかけするかと思います。目の前のことに対して、一つ一つ一生懸命取り組んでまいりますので、何卒よろしくお願い申し上げます。

長野 紘平

今年度4月から徳島大学循環器内科に入局いたしました長野紘平と申します。

2021年に徳島大学を卒業し、徳島赤十字病院で2年間初期研修を行わせて頂き、現在に至ります。

学生時代からカテーテル治療に関心があり、初期研修中に急性心筋梗塞の緊急カテーテル検査に入らせて頂いた時のあの緊張感に魅せられ循環器内科を志しました。興味があるのは虚血性心疾患ですが、稀な疾患を含めた幅広い領域を経験することができておりますので、若手らしく多くの分野にチャレンジしていきたいと思っております。ご迷惑をおかけすることも多々あると思っておりますが、今後ともご指導ご鞭撻のほど宜しくお願い申し上げます。



八木 一成



本年4月より徳島大学病院循環器内科に入局させていただきました八木一成と申します。2018年に埼玉医科大学を卒業し、徳島県立中央病院で初期研修を送りました。

その後、福岡県の飯塚病院総合診療科で内科専門医研修を行い今年度より出身である徳島県に戻ってまいりました。内科研修では内科の基礎とHospitalistとしての知識、技術を学びました。今後は総合力をもった循環器内科医を目指して努力していきたいと思っております。

循環器の知識に関してはまだまだ未熟で知識、技術共に不足していますが、ここで循環器内科としてより多くのことを学んでいこうと思っています。

今後ともご指導、ご鞭撻のほど、何卒よろしくお願い致します。

医局の現況と今後の行事について

循環器内科 総務医長 楠瀬 賢也

平素より大変お世話になっております。総務医長の楠瀬です。前回（眉山43号：2023年1月発行）以降の医局行事としましては、新入局員および春の人事異動が挙げられます。新入局員の吉田先生、八木先生、長野先生につきましては、新入局員挨拶をぜひご覧になってください。春の人事異動については、4月から瀬野弘光先生が阿南医療センターに、根岸佑典先生が鳴門病院に、大谷啓太先生が四国こどもととなの医療センターに出向されました。また、谷彰浩先生が国立循環器病センターに、大櫛祐一郎先生が米国クリーブランドクリニックに、それぞれ国内・国外留学を進めております。循環器内科学のホームページの大幅リニューアルについては、ドメイン名の取得等で時間を要しておりましたが、近日中に公開されますのでぜひお立ち寄りください。

新型コロナの5類への移行、医局の体制も時代に合わせて変化しております。今後も医局員一同力を合わせ、徳島県が直面する医療問題に取り組みながら、地域へ質の高い医療を引き続き提供できるよう精進していく所存ですので、今後ともお力添えをお願い申し上げます。

総務医長の独り言

2020年のコロナ禍突入と同時期に引き継いでおりました総務医長ですが、このたび退任し、7月1日より琉球大学医学研究科循環器・腎臓・神経内科学講座の教授を拝命することとなりました。この場を借りて改めてお礼とご挨拶を申し上げます。地域の皆様からのご支援や、共に働く医療スタッフの協力があったからこそ務められたものであり、心より感謝しております。今後とも、徳島大学病院循環器内科に一層のご支援を賜りますようお願い申し上げます。



—循環器内科への紹介方法—

1. FAX新患予約 受付：平日 9:00-17:00

患者支援センターFAX予約室（0120-33-5979）へFAXしてください。
〈FAXの書式：http://www.tokushima-hosp.jp/info/fax.html〉
心エコー検査（火、金）の直接予約も行っています。
ご不明な点は患者支援センター（088-633-9106）までお問い合わせください。

2. 時間内の緊急受診 平日8:30 - 17:15

内科外来（088-633-7118）にご連絡して頂き、循環器内科外来担当医にご相談ください。
木曜日は休診日です（緊急を要する症例には対応いたします）。

3. 時間外の緊急受診（平日17:15 - 8:30,土・日・祝日）

時間外の場合、大学病院の事務当直（088-633-9211）にご連絡してください。
連絡を受けた循環器内科オンコール医が対応します。

4. 循環器疾患重症症例について

ホットラインに連絡してください。
救急集中治療部医師が受け入れをその場で決定します。

5. 肺高血圧症外来について

毎週火曜日 午後2:30～
完全予約制です。FAX予約をご利用ください。担当：八木秀介

6. 睡眠時無呼吸症専門外来について

毎週木曜日 午後2:00～ 完全予約制です。FAX予約をご利用ください。担当：八木一成、門田

7. 心リハ新患外来FAX予約中止の連絡

心臓リハビリや心肺運動負荷検査のご紹介は、伊勢のいずれかの新患外来 FAX予約にご紹介ください。

8. 心房細動外来について

心房細動のアブレーションの相談、薬物調整の相談等については、添木・松浦いずれかの新患外来・FAX外来にご紹介下さい。

9. 心・血管エコー外来について

心エコー図検査、頸動脈エコー検査、下肢静脈エコー検査などがメインのご紹介は、こちらをご利用ください。
毎週火曜日、金曜日 午前10:00～ 担当：西條、高橋智紀

10. 腫瘍循環器外来について

毎週火曜日、木曜日 がん治療中、がんサバイバーの心疾患を診療しています。担当：西條、ロバート

11. 成人先天性心疾患外来について（現在中止）

毎週木曜日 午後2:00～ 完全予約制です。FAX予約をご利用ください。担当：

12. TAVI；タビ専門外来

（Transcatheter Aortic Valve Implantation：経カテーテル的大動脈弁植え込み術）

徳島大学病院では、“TAVI；タビ 専門外来”を毎日行っています
大動脈弁狭窄症で困られている患者様がいらっしゃいましたら、一度ご相談ください
予約方法は、“徳島大学病院 TAVI；タビ専門外来”へFAX予約をお願いします
徳島大学病院でのTAVI治療に関しての詳しい情報は、<http://tavi.umin.jp/> 担当：伊勢

■ 連絡事項、今後の予定

令和5年6月26日(月) 19:00 第45回眉山循環器カンファレンス
徳島大学病院西病棟11階 日亜メディカルホールにて(ハイブリッド開催)

■ 編集後記

私が編集長を引き継いでから無事8度目の広報誌を作成することができました。本年度から、吉田先生、八木先生、長野先生の3人の先生が入局されました。また、7月より楠瀬先生が琉球大学医学研究科循環器・腎臓・神経内科学講座の教授へご就任されます。医局員も少しずつ変わっていく中ではございますが、これからも地域の先生方との関係をより密接にし、診療、教育、研究に集中を切らすことなく前進していく所存でございます。引き続きのご指導宜しくお願い申し上げます。

眉山第44号

2023年6月1日発行

発行者 佐田 政隆
編集 川端 豊